Acronyme	**G2AMI**
Titre	When **G**eophysical **A**pproximations meet **A**coustical **M**usculoskeletal **I**maging
Dates du contrat	01/2023
Consortium	LMA UMR 7031, Institut Clément ADER UMR CNRS 5312, IRPHé UMR 7342
Porteur principal	LASAYGUES Philippe
Collaborateurs	GUILLERMIN Régine, RAKOTONARIVO Sandrine, MONTEILLER Vadim, SABATIER Laurent, BARON Cécile, ESPINOSA Luis
Mots clés (version française)	Tomographie par ultrasons, imagerie musculosquelettique, inversion linéaire et par forme d'onde complète (FWI)
Résumé	L'échographie est depuis longtemps un examen de première intention pour le diagnostic de nombreuses maladies musculosquelettiques chez l'enfant. Les autres modalités, comme les scanners X ou IRM sont associées, en pédiatrie, à des contraintes telles que la sédation quasi-obligatoire ou la portabilité de l'appareil au lit du patient. Cependant, en raison du fort contraste d'impédance acoustique entre les structures osseuses échogènes et les tissus mous adjacents, l'échographie ne peut raisonnablement "voir" que la surface extérieure des structures osseuses, et non ce qui se trouve à l'intérieur. Nous avons démontré [1] que la tomographie ultrasonore, associée à des algorithmes de filtrage et de traitement des signaux adaptés, permet de visualiser avec une bonne résolution ($\lambda/10$) et un contraste satisfaisant, les différentes morphologies des petits organes (peau, muscles, tendons, nerfs, vaisseaux, graisse et structures osseuses) [2]. Mais la méthode est encore ourde à mettre en oeuvre, et ne parvient pas à fournir des images paramétriques ; ce qui serait pertinent pour poser un diagnostic approfondi et engager une thérapie idoine. Dans ce projet, une nouvelle approche non linéaire de la tomographie ultrasonore est proposée en utilisant un algorithme d'inversion de forme d'onde complète (Full Waveform inversion - FWI), basé sur une modélisation numérique complète de la propagation des ondes dans les milieux, et sur la minimisation d'une fonctionnelle basée sur la résolution itérative du problème inverse. Le milieu est modélisé avec le minimum d'information a priori sur le milieu et ne nécessite qu'un seul ensemble de signaux d'acquisitions [3]–[5].

[1] P. Lasaygues, L. Espinosa, S. Bernard, P. Petit, and R. Guillermin, “Ultrasound Computed Tomography,” in *Bone Quantitative Ultrasound New Edition*, Springer., vol. 11, Paris, 2021, pp. 1–36.

[2] E. Doveri, L. Sabatier, V. Long, and P. Lasaygues, “Reflection-Mode Ultrasound Computed Tomography Based on Wavelet Processing for High-Contrast Anatomical and Morphometric Imaging,” *Appl. Sci.*, vol. 11, no. 20, p. 9368, Oct. 2021, doi: 10.3390/app11209368.

[3] S. Bernard, V. Monteiller, D. Komatitsch, and P. Lasaygues, “Ultrasonic computed tomography based on full-waveform inversion for bone quantitative imaging,” *Phys. Med. Biol.*, vol. 62, no. 17, pp. 7011–7035, Aug. 2017, doi: 10.1088/1361-6560/aa7e5a.

[4] L. Espinosa, E. Doveri, S. Bernard, V. Monteiller, R. Guillermin, and P. Lasaygues, “Ultrasonic Imaging of High-contrasted Objects Based on Full-waveform Inversion: Limits under Fluid Modeling,” *Ultrason. Imaging*, vol. 43, no. 2, pp. 88–99, Mar. 2021, doi: 10.1177/0161734621990011.

[5] P. Lasaygues *et al.*, “Non-linear Ultrasonic Computed Tomography (USCT) for soft and hard tissue imaging,” in *Proceedings of the Int. Workshop on Medical Ultrasound Tomography*, Speyer, Germany, Nov. 2017, pp. 77–88.

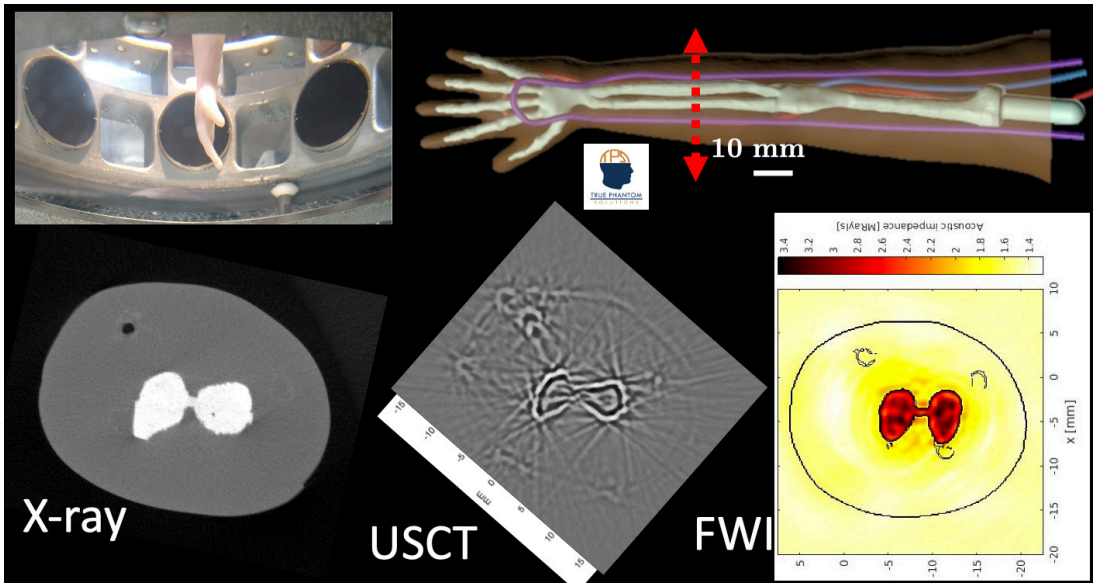

Imagerie par microtomographie par rayons X (Fédération Fabri de Peiresc)(gauche), et tomographie ultrasonore linéaire (centre) et non linéaire(Full-waveform inverion)(droite) d'un fantôme artificiel de bras d'enfant (True Phantom™, CA) contenant l'humérus, le radius et le cubitus, les veines humérale, radiale et cubitale, enrobés d'un tissu adipeux homogène (coll. LMA - Institut Clément Ader, Tarbes). (Haut gauche) antenne circulaire en diffraction 8 voies du LMA.

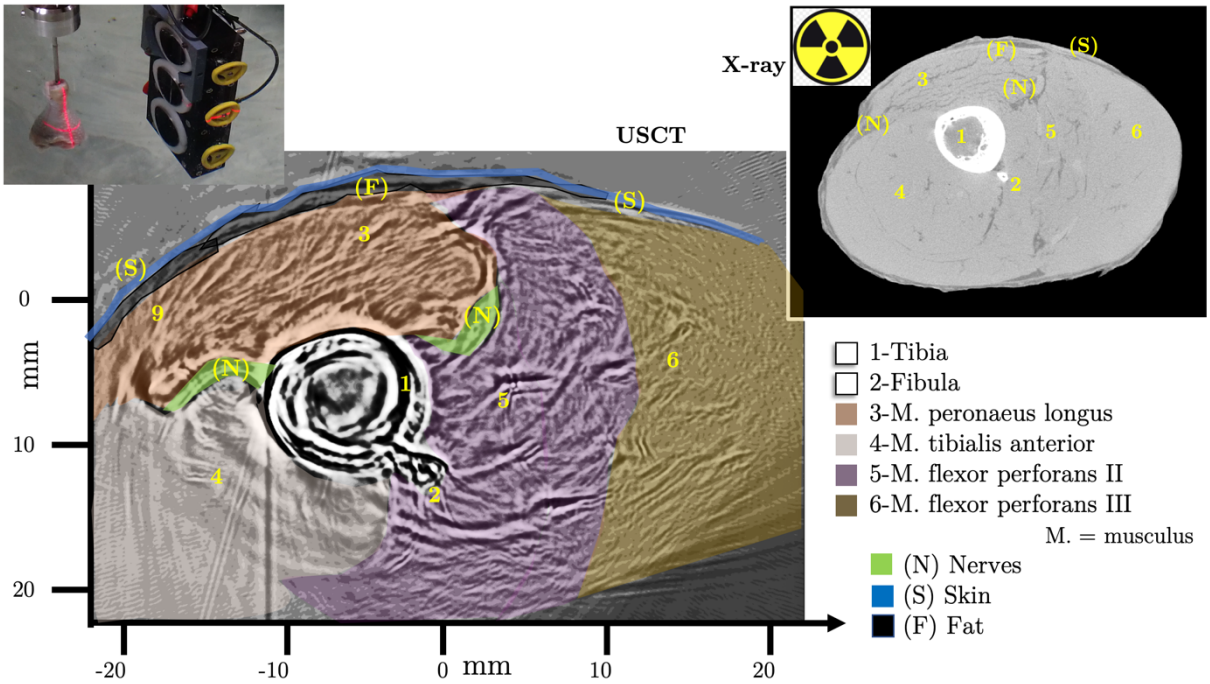

Comparaison d'une tomographie ultrasonore en réflexion (gauche) combinée multifréquences (500 kHz, 1MHz, 2.5MHz) sur un pilon de poulet frais avec la microtomographie par rayons X (Fédération Fabri de Peiresc)(droite) pour la même hauteur. On distingue respectivement la peau, les muscles, la graisse, les nerfs, le tibia et le péroné qui, pour ces pièces anatomiques est très petit. (Haut gauche) Montage multi-transducteurs et sondage.